

LECZENIE OBTURACYJNEGO BEZDECHU PODCZAS SNU ZA POMOCĄ STYMULACJI NERWU PODJĘZYKOWEGO

lek. Ewa Migacz, dr med. Wojciech Kukwa, prof. dr hab. med. Antoni Krzeski

TREATING OBSTRUCTIVE SLEEP APNEA WITH HYPOGLOSSAL NERVE STIMULATION

Obstructive sleep apnea (OSA) is a serious, potentially life-threatening disease. It is defined as recurrent narrowing or collapse of upper airway during sleep which produces hypopnea or apnea respectively. Although continuous positive airway pressure (CPAP) is the gold standard for the treatment of OSA, it is limited by low patient acceptance and poor tolerance. Therefore many non-CPAP alternatives have been developed, i.e. surgery or custom-made mandibular devices. Upper airway stimulation (UAS) has been gaining more interest recently. UAS therapy is introduced as a hypoglossal nerve stimulation (HGNS) with a subcutaneously implanted device. HGNS demonstrated favorable safety, efficiency and compliance. The patients involved in the clinical trials experienced a significant decrease in OSA symptoms.

(Mag. ORL, 2013, 48, XII, 109–112)

Key words:

sleep apnea syndrome, OSA, hypoglossal nerve stimulation, electrical stimulation

PRACA RECENZOWANA

Klinika Otorynolaryngologii
Wydział Lekarsko-Dentystyczny
Warszawski Uniwersytet Medyczny
Kierownik Kliniki: prof. Antoni Krzeski
Szpital Czerniakowski
ul. Stępińska 19/25, 00-739 Warszawa

Obturacyjny bezdech podczas snu (OBPS) jest schorzeniem często występującym. Według doniesień statystycznych w Polsce cierpi na nie 16,7% mężczyzn i 5,4% kobiet. Najczęściej choroba jest rozpoznawana u mężczyzn w wieku 40–70 lat, u kobiet zaś do zachorowania dochodzi przede wszystkim w okresie menopauzy (Szczeklik 2010).

OBPS jest definiowany jako nawracające epizody zamknięcia (bezdech) lub zwężenia (spłyconie oddechu) dróg oddechowych występujące podczas snu. Podstawą oceny stopnia nasilenia choroby jest liczba bezdechów i epizodów spłyconego oddechu w ciągu godziny snu wyrażona tzw. wskaźnikiem AHI (ang. *apnea/hypopnea index*). Według American Academy of Sleep Medicine (AASM) łagodny OBPS to AHI w granicach od 5 do 15, umiarkowany pomiędzy 15 a 30, natomiast AHI powyżej 30 wskazuje na ciężki stopień nasilenia choroby.

Diagnostyka OBPS opiera się głównie na wykonaniu badania polisomnograficznego. Pomocne mogą być także subiektywne skale oceny senności w ciągu dnia, np. Epworth Sleepiness Scale (ESS), Calgary Sleep Apnea Quality of Life Index (SAQLI) czy Functional Outcomes of Sleep Questionnaire (FOSQ).

Powikłaniami obturacyjnego bezdechu podczas snu mogą być nadciśnienie tętnicze, udar mózgu, choroba wieńcowa, cukrzyca typu 2 oraz wypadki komunikacyjne. Ponieważ tego typu komplikacje znacząco zwiększają ryzyko nagłej śmierci, choroba ta powinna być jak najwcześniej zdiagnozowana i leczona.

Złotym standardem w leczeniu OBPS jest terapia za pomocą aparatu CPAP (ang. *continuous positive airway pressure*). Dodatkowo ciśnienie w obrębie gardła zapobiega zapadaniu się jego ścian i bezdechom. Jednak ten rodzaj terapii, choć skuteczny, jest źle tolerowany i często nieakceptowany przez pacjentów, wskutek czego odpowiedź terapeutyczna jest niezadowolająca.

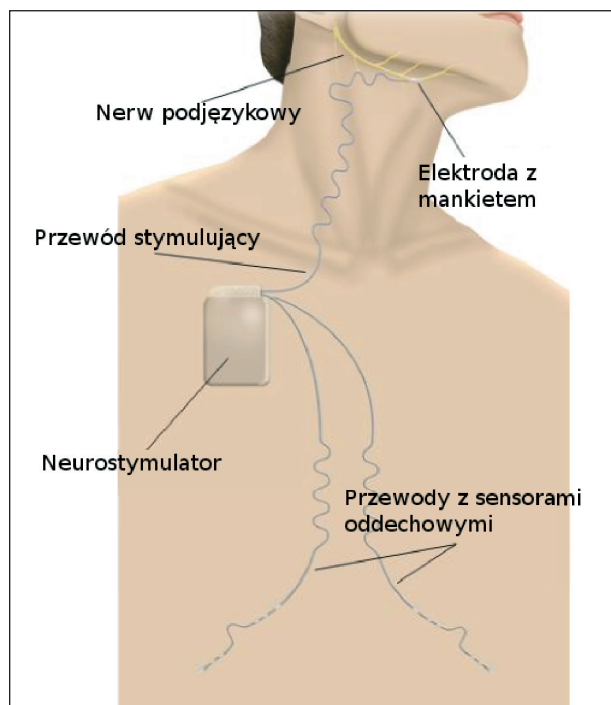
Inne metody leczenia to zabieg operacyjny (np. uwulopalatofaryngoplastyka, wysunięcie żuchwy lub szczęki, termiczna ablacja podstawy języka i podniebienia, osteotomia kości gnykowej) lub zastosowanie aparatu wewnątrzustnego (aparaty wysuwające żuchwę, utrzymujące wyciągnięty język czy podtrzymujące podniebienie miękkie). Jednak te rodzaje terapii mogą być zastosowane tylko w przypadku ściśle określonych wskazań.

Stosunkowo nową, obiecującą terapią OBPS jest stymulacja górnych dróg oddechowych (ang. *upper airway stimulation*) za pomocą elektrycznego stymulatora nerwu podjęzykowego implantowanego w okolicę nerwu (ang. *hypoglossal nerve stimulation*, HGNS) (Vanderveken i in. 2011, Rosario 2011). Aktywacja nerwu podjęzykowego pobudza mięsień bródkowo-językowy, który powoduje wysunięcie języka i napięcie przedniej ściany gardła, co potencjalnie może zapobiegać zapadaniu się górnych dróg oddechowych podczas bezdechów. Idea leczenia OBPS za pomocą stymulacji mięśni gardła została przedstawiona już w 1994 r. (Kuna 2011). Następnie wykazano, że aktywacja nerwu podjęzykowego może zmniejszyć objawy OBPS bez wybudzania pacjenta ze snu (Eisele i in. 1997, Schwartz i in. 2001). Istniały jednak przeszkody techniczne, które uniemożliwiały praktyczne zastosowanie tego typu stymulatora. Niedawno rozwiązano problemy związane ze skonstruowaniem sensorów oddychania, które pozwalają zsynchronizować pracę stymulatora z oddechem, oraz opracowano elektrodę zaopatrzoną w mankiety, która nie będzie stale podrażniała nerwu podjęzykowego. Dzięki temu można było rozpocząć badania kliniczne z użyciem aparatu HGNS. Obecnie trzy firmy oferują tego typu urządzenia. Firma Apnex Medical, która przeprowadza badania kliniczne drugiej i trzeciej fazy w USA i Australii. Produkt Inspire II firmy Inspire Medical Systems jest dostępną terapią w Europie (Belgia, Niemcy, Holandia, Francja, Włochy) oraz terapią eksperymentalną w USA. Natomiast ImThera Medical produkuje neurostymulator, który jest na etapie testowania w USA.

Aparat HGNS składa się z neurostymulatora wszczepianego podskórnie w okolicę podobojczykową, który wysyła impulsy elektryczne do nerwu podjęzykowego za pomocą przewodu zakończonego elektrodą. Dodatkowo aparat ma dwa przewody zakończone sensorami umieszczonymi po obu stronach klatki piersiowej, które mierzą jej bioimpedancję (ryc. 1). W ten sposób urządzenie przewiduje, kiedy rozpocznie się wdech. Bezpośrednio przed wdechem jak i w jego trakcie rozpoczyna stymulację nerwu podjęzyko-

wego, zapobiegając zwężeniu i zapadnięciu się górnych dróg oddechowych. Ustawienia aparatu HGNS można zmieniać programem komputerowym. Co więcej, pacjent za pomocą pilota ma możliwość włączenia i wyłączenia aparatu.

Neurostymulator, sensory oddechowe oraz elektoda stymulująca nerw podjęzykowy stanowią jedno urządzenie, które jest wszczepiane podskórnie w warunkach sali operacyjnej w pełnej narkozie. Zabieg operacyjny trwa ok. 3 godzin. Pierwsze nacięcie wykonuje się poniżej i równoległe do dolnej granicy prawej części żuchwy. Po ekspozycji nerwu podjęzykowego umiejscawia się elektrodę wraz z mankiem na jego dystalnej gałęzi (typowo na części gałęzi bocznej). Następnie przeciąga się przewód odchodzący od elektrody pod mięśniem szerokim szyi w kierunku neurostymulatora, z którym się go łączy. Neurostymulator wszczepia się podskórnie po tej samej stronie w okolicy podobojczykowej. Odchodzi od niego dwa sensory, które również podskórnie doprowadza się w kierunku linii pośrodkowej ciała, a następnie prowadzi się je obustronnie wzdłuż brzegów żeber. Stymulator jest uruchamiany 30 dni po wszczępieniu. Pod-



Ryc. 1. System stymulacji nerwu podjęzykowego składa się z implantowanego neurostymulatora, który zapewnia stymulację elektryczną na bezpiecznym poziomie za pomocą przewodu zakończony elektrodą z mankiem. Stymulacja dostarczana jest synchronicznie wraz z wdechem, który jest wykrywany przez czujniki wykorzystujące bioimpedancję.

(Dzięki uprzejmości American Academy of Sleep Medicine).

czas badania nocnego (sen podtrzymywany jest za pomocą temazepamu) aparat zostaje uruchomiony i stopniowo dostosowuje się jego ustawienia (amplitudę, częstotliwość, natężenie) do potrzeb pacjenta, aby stymulacja była optymalna, tzn. nie wybudziła pacjenta ze snu. Następnie pacjent wyposażony w pilot sterujący aparatem HGNS rozpoczyna terapię OBPS w domu (Eastwood i in. 2011).

Eastwood z zespołem (2011) przeprowadzili badanie na 21 pacjentach, którym wszczepiono HGNS. Kryteriami włączenia do badania było OBPS o średnim lub ciężkim nasileniu. Po 3 miesiącach od rozpoczęcia terapii wskaźnik AHI zmniejszył się średnio o 56% ($p < 0,001$), a po 6 miesiącach średnio o 55% ($p < 0,001$). Spadki AHI współistniały ze znaczącą subiektywną poprawą samopoczucia w ciągu dnia.

Wśród pacjentów poddanych procedurze wszczepienia aparatu HGNS 2 na 21 rozwinęło poważne działania niepożądane: infekcję w miejscu wszczepienia aparatu wymagającą jego usunięcia oraz odłączenie się elektrody stymulującej wymagające wymiany na nową. Większość pacjentów zgłosiła przynajmniej jedno działanie niepożądane, dotyczące procedury wszczepienia lub terapii: ból lub mrowienie w miejscu implantacji aparatu HGNS czy otarcie języka związane z pobudzeniem jego mięśni i ruchem podczas snu.

Pacjenci poddawani procedurze wszczepienia stymulatora nerwu podjęzykowego powinni być wyselekcjonowani, w przeciwnym razie nie można przewidzieć efektów terapeutycznych. Najnowsze badanie, które miało na celu ocenę odpowiedzi terapeutycznej u pacjentów z wszczepionym aparatem HGNS, wykazało, że pacjenci z całkowitym koncentrycznym zapadnięciem podniebienia (ang. *complete concentric collapse*, CCC) nie mają istotnej statystycznie zmiany AHI po 6 miesiącach od wszczepienia stymulatora (przed AHI $41,5 \pm 13,8$, po AHI $48,1 \pm 18,7$; $p = 0,44$). Natomiast pacjenci z zapadnięciem podniebienia i języka w wymiarze przedniobocznym odnotowali spadek AHI $37,6 \pm 11,4$ przed zabiegiem na AHI $11,6 \pm 11,7$ 6 miesięcy po zabiegu ($p < 0,001$). Badanie oceniające sposób zapadania się ścian górnych dróg odde-

chowych zostało przeprowadzone za pomocą endoskopii podczas snu indukowanego lekami (ang. *drug-induced sleep endoscopy*, DISE) (Vanderveken i in. 2013).

Istnieje wiele zagadnień, które muszą być rozwiązane, zanim terapia HGNS będzie powszechnie stosowana, m.in. długoterminowe bezpieczeństwo i wydajność aparatu HGNS, odpowiednia technika umiejscowienia elektrody stymulującej, aby zapobiec uszkodzeniu nerwu, a jednocześnie skutecznie pobudzić włókna kurczące mięsień bródkowo-językowy, optymalne ustawienie parametrów stymulatora oraz opracowanie kryteriów włączenia terapii w odpowiedniej grupie pacjentów (Kezirian i in. 2010).

Poza stymulacją nerwu podjęzykowego prowadzone są badania nad innymi formami aktywacji mięśni gardła podczas snu, np. przeskórna lub wewnątrzna stymulacja mięśnia bródkowo-językowego. Są to badania w fazie eksperymentalnej i mają ograniczenia, m.in. stymulacja nie jest automatyczna, lecz manualna (Steier i in. 2011; Oliven i in. 2007). Niemniej jednak są one alternatywą dla aparatów HGNS, ponieważ jest to nieinwazyjna terapia OBPS.

Podsumowanie

Obturacyjny bezdech podczas snu jest chorobą, która może prowadzić do groźnych powikłań, przede wszystkim zwiększa ryzyko zdarzeń sercowo-naczyniowych, dlatego powinna być szybko i skutecznie leczona. Choć złotym standardem w leczeniu OBPS jest CPAP, stanowi on nieskuteczną metodę terapii ze względu na słabą odpowiedź ze strony pacjentów. Terapia aparatem HGNS jest alternatywą dla tych, którzy z różnych przyczyn nie tolerują CPAP. Jest to jednak inwazyjny sposób leczenia, który powinien być zastosowany tylko w wybranej grupie pacjentów. Chociaż leczenie OBPS za pomocą stymulacji nerwu podjęzykowego daje obiecujące wyniki, znacząco obniżając AHI, wymaga nadal zbadania wielu aspektów, takich jak m.in. ocena bezpieczeństwa w długim okresie, sprawdzenie skuteczności obustronnej implantacji czy wpływu przewlekłego pobudzania mięśnia bródkowo-językowego na budowę i funkcję języka. ●

PIŚMIENNICTWO

- Eastwood P.R., Barnes M., Walsh J.H. i in. (2011) Treating obstructive sleep apnea with hypoglossal nerve stimulation. *Sleep* 34, 1479-1486.
- Eisele D.W., Smith P.L., Alam D.S. i in. (1997) Direct hypoglossal nerve stimulation in obstructive sleep apnea. *Arch. Otolaryngol. Head Neck Surg.* 123, 57-61.
- Kezirian E.J., Boudewyns A., Eisele D.W. i in. (2010) Electrical stimulation of the hypoglossal nerve in the treatment of obstructive sleep apnea. *Sleep Med. Rev.* 14, 299-305.
- Kuna S.T. (2011) Back to the future or forward to the past? *Sleep* 34, 1455-1456.
- Oliven A., Tov N., Geitini L. i in. (2007) Effect of genioglossus contraction on pharyngeal lumen and airflow in sleep apnoea patients. *Eur. Respir. J.* 30, 748-758.
- Rosario I.C. (2011) Obstructive sleep apnea: A review and update. *Minn. Med.* 94, 44-48.
- Schwartz A.R., Bennett M.L., Smith P.L. i in. (2001) Therapeutic electrical stimulation of the hypoglossal nerve in obstructive sleep apnea. *Arch. Otolaryngol. Head Neck Surg.* 127, 1216-1223.
- Steier J., Seymour J., Rafferty G.F. i in. (2011) Continuous transcutaneous submental electrical stimulation in obstructive sleep apnea: A feasibility study. *Chest* 140, 998-1007.
- Szczeklik A. (2010) *Choroby wewnętrzne. Stan wiedzy na rok 2010. Medycyna Praktyczna, Kraków*, 693-699.
- Vanderveken O.M., Boudewyns A., Ni Q. i in. (2011) Cardiovascular implications in the treatment of obstructive sleep apnea. *J. Cardiovasc. Transl. Res.* 4, 53-60.
- Vanderveken O.M., Maurer J.T., Hohenhorst W. i in. (2013) Evaluation of drug-induced sleep endoscopy as a patient selection tool for implanted upper airway stimulation for obstructive sleep apnea. *J. Clin. Sleep Med.* 9, 433-438.