

CHIRURGIA ENDOSKOPOWA W LECZENIU GUZÓW JAM NOSA I ZATOK PRZYNOSOWYCH

prof. dr hab. med. Antoni Krzeski, dr hab. med. Ewa Osuch-Wójcikiewicz,
lek. Paweł Szwedowicz, lek. Anna Tuszyńska

ENDOSCOPIC SURGERY IN THE TREATMENT OF SINONASAL TUMOURS

Endoscopic sinus surgery has been introduced into the clinical practice nearly 30 years ago. In the recent decade we have witnessed a tremendous, dynamic development of this technique. However, despite a continuous widening of the spectrum of indications for this kind of surgery, it is still associated only with the treatment of chronic rhinosinusitis. In case of other sinonasal pathologies, endoscopy is most frequently considered as a valuable diagnostic tool, but not therapeutic. The aim of this paper is to present the potential of endoscopic surgery in the treatment of sinonasal tumours, its advantages and limitations. Moreover we would like to share our own experiences in applying this method.

(Mag. ORL, 2004, III, 3, 79-84)

KEY WORDS: paranasal sinuses, neoplasms, surgery, endoscopy

PRACA RECENZOWANA

Katedra i Klinika Otolaryngologii AM w Warszawie
Kierownik: prof. dr hab. med. Kazimierz Niemczyk
ul. Banacha 1a, 02-097 Warszawa

Chirurgię endoskopową zatok przynosowych wprowadzono do rynologii pod koniec lat 70., a od początku lat 90. powszechnie uznano ją za metodę z wyboru w operacyjnym leczeniu przewlekłych stanów zapalnych zatok przynosowych (Stammberger 1991). Dzięki upowszechnieniu technik endoskopowych oraz postępowi technologicznemu w instrumentarium operacyjnym stajemy się świadkami naturalnej ewolucji tej metody i poszerzania spektrum wskazań do jej zastosowania. Obecnie z dostępu endoskopowego można leczyć wycieki płynu mózgowo-rdzeniowego, przepukliny oponowo-mózgowe, wykonywać dekompresje oczodołu, podwiązywać tętnice w przypadku krwawień z nosa, a także uzyskiwać dostęp operacyjny do wierzchołka oczodołu, kości klinowej oraz przysadki mózgowej. W każdym wymienionym przypadku techniki endoskopowe zapewniają dobry wgląd w trudno dostępne okolice, mniejszą traumatyzację oraz krótszy okres zdrowienia w porównaniu z klasycznymi operacjami z dostępu przez powłoki twarzy.

W ostatnim dziesięcioleciu chirurgia endoskopowa znajduje zastosowanie również w leczeniu guzów nosa i zatok przynosowych (Jorriksen 1995). W niektórych rodzajach guzów łagodnych, takich jak kostniaki, polipy antrochoanalne oraz śluzowiaki, istnieją już jasno określone wskazania do jej zastosowania (Kennedy i in. 2001). W pozostałych przypadkach techniki endoskopowe wciąż budzą wiele kontrowersji, ale z roku na rok są coraz szerzej akceptowane i stosowane (Kraft i in. 2003, Nicolai i in. 2003).

Rozwój nowoczesnych metod obrazowania pozwala rozpoznawać zmiany nowotworowe w ich bardzo wczesnych stadiach, czego konse-

kwencją jest poszukiwanie minimalnie inwazyjnych technik operacyjnych. Celem niniejszego opracowania jest przedstawienie możliwości stosowania chirurgii endoskopowej w leczeniu guzów nosa i zatok przynosowych, jej zalet i ograniczeń oraz przedstawienie własnych doświadczeń w stosowaniu tej techniki.

Podobnie jak w klasycznych technikach operacyjnych z dostępu zewnętrznego, również w przypadku technik endoskopowych podstawową zasadą jest usunięcie guza wraz z marginesem tkanek zdrowych. Wymaga to odpowiedniego badania przedoperacyjnego, w tym obrazowego, właściwego instrumentarium, a także – w miarę możliwości – rozpoznania histologicznego. Operator bezwzględnie musi posiadać gruntowną znajomość anatomii operowanej okolicy oraz znaczne doświadczenie w wykonywaniu zabiegów endoskopowych.

Ocena przedoperacyjna powinna obejmować badanie endoskopowe jamy nosa, badanie ogólne głowy i szyi oraz badania obrazowe: tomografię komputerową (TK) i/lub rezonans magnetyczny (MR).

Szczegółowe przedoperacyjne badanie endoskopowe pozwala na ocenę rozległości i rodzaju guza. Często prawdziwy zakres szerzenia się guza jest zawyżany przez jego egzofityczny charakter wzrostu oraz przez towarzyszący wtórny stan zapalny błony śluzowej. Z tego powodu endoskopię należy wykonywać zawsze po maksymalnej anemizacji śluzówki nosa (Homer i in. 1997). We wczesnych stadiach choroby nowotworowej, gdy mamy do czynienia z niewielkimi zmianami umiejscowionymi w okolicach trudno dostępnych klasycznemu badaniu rynoskopowemu, badanie endoskopowe umożliwia pobranie miarodajnych wycinków do badania histopatologicznego.

W celu pełnego określenia rozległości guza wykonuje się badania obrazowe: TK i/lub MR. Wymienione metody radiologiczne uzupełniają się wzajemnie i ich wartość w danym przypadku zależy od charakteru guza. Badanie tomograficzne jest szczególnie użyteczne w ocenie struktur kostnych i ich ewentualnego niszczenia. Uzyskany obraz guza może sugerować jego charakter – niszczenie kości bez jej modelowania wskazuje na nowotwór złośliwy, natomiast martwica z odkładaniem się nowej kości sugeruje zmianę łagodną. Badanie za pomocą rezonansu magnetycznego przewyższa TK w przypadku obrazo-

wania tkanek miękkich. Pozwala na odróżnienie zapalnego zgrubienia błony śluzowej i płynu od guza. Ponadto umożliwia badanie w dowolnej płaszczyźnie. Niestety ze względów ekonomicznych najczęściej badania obrazowe ogranicza się do TK, uzupełniając je o MR jedynie w przypadkach objęcia procesem nowotworowym jamy czaszki lub oczodołu.

Dysponując wynikami wymienionych badań, podejmuje się decyzję dotyczącą wyboru dostępu operacyjnego (wewnętrzny lub zewnętrzny). Należy także uwzględnić takie czynniki, jak wiek chorego, ogólny stan jego zdrowia oraz możliwość zapewnienia adekwatnej opieki pooperacyjnej.

Rodzaj instrumentarium wykorzystywany do endoskopowych operacji guzów nie różni się znacząco od używanego podczas operacji chorób zapalnych zatok przynosowych. Najczęściej stosuje się sztywne endoskopy z optyką 0, 25/30, lub 70 stopni. W przypadku zmian dochodzących do podstawy czaszki lub blaszki oczodołowej konieczne może być zastosowanie wiertarki z diamentowymi frezami na długim trzpieniu. W oparciu o wywołanie krwawień z głęboko położonych naczyń niezbędna jest koagulacja bipolarna. Natomiast na wypadek uszkodzenia opon mózgowych powinniśmy dysponować klejem tkankowym, gąbkami spongostanowymi lub innymi materiałami wchłaniającymi oraz fragmentem autogennej śluzówki w celu zaopatrzenia ubytku. Należy mieć na uwadze możliwość uszkodzenia przewodu nosowo-łzowego i uwzględnić tę ewentualność przy planowaniu operacji.

MOŻLIWOŚCI I OGRANICZENIA

Jakkolwiek każdą zatokę przynosową można zbadać endoskopem, to jednak nie zawsze możliwe jest dotarcie do każdego jej ząbku. Z tego powodu domeną chirurgii endoskopowej są przede wszystkim zmiany umiejscowione na przegrodzie nosa, małżowinie dolnej oraz w sitowiu i zatokach klinowych. Doświadczonemu chirurgowi endoskopowemu operowanie zmian w okolicy ząbku czołowego również nie powinno stwarzać większych problemów, natomiast sama zatoka czołowa stanowi pewne wyzwanie. W zależności od histologii i anatomii guza oraz jego bocznej lokalizacji należy wybrać między techniką endoskopową a zabiegiem z dostępu zewnętrznego. Problemem jest również

przednio-dolno-boczna część zatoki szczękowej. Guzy znajdujące się w tej okolicy mogą wymagać dodatkowej kontroli z dostępu przez dół nadkłowy.

Mimo że możliwy jest endoskopowy dostęp do przyśrodkowej części oczodołu oraz dołu skrzydłowo-podniebiennego (DelGaudio 2003), to jednak w przypadkach procesu nowotworowego wykraczającego poza granice zatok przynosowych racjonalne jest wykonanie zabiegu z dostępu klasycznego. W przypadku nacieku wewnątrzczaszkowego możliwe jest wykorzystanie obu możliwości, np. dostępu wewnątrzczaszkowego przez kraniotomię z endoskopowym usunięciem wewnątrznosowej części gruczołakoraka penetrującego do przedniego dołu czaszki (Jorrisen 1995).

Niewątpliwą zaletą dostępu endoskopowego w porównaniu z klasycznym jest lepsze uwidocznienie guza, a zwłaszcza jego granic, dzięki czemu możliwa jest mniejsza traumatyzacja błony śluzowej. Ponadto zachowanie zewnętrznego szkieletu kostnego nosa, uniknięcie zewnętrznego cięcia i konieczności mobilizacji tkanek zapobiega tworzeniu się blizn, zwężeń przewodu nosowo-łzowego, śluzowiaków oraz pojawianiu się neuralgii (Sukenic i Casiano 2000).

W dyskusji nad zastosowaniem dostępu endoskopowego w operacjach guzów nosa i zatok przynosowych omawia się również jego potencjalne niedostatki. Przy nowotworach złośliwych problemem jest brak możliwości usunięcia zmian zaawansowanych w jednym bloku. Ostatnie doniesienia Drafa pokazują jednak, że resekcja guza we fragmentach jest równie skuteczna, jak operacja *en bloc*. W przypadku guzów bogato unaczynionych operacja endoskopowa może być znacznie utrudniona lub nawet niemożliwa do przeprowadzenia z powodu obfitego i głębokiego krwawienia śródoperacyjnego, dlatego zawsze konieczna jest obliteracja naczyń odżywiających preparowany guz (Nicolai i in. 2003). Kolejny problem stanowią zmiany nowotworowe o zatartych granicach, uniemożliwiających dokładne określenie rozległości zmiany.

Ze względu na wymienione ograniczenia zawsze należy być przygotowanym na konieczność zmiany dostępu i kontynuację zabiegu operacyjnego z dostępu zewnętrznego. Również chory, podpisując świadomą zgodę na zabieg, powinien być o takiej ewentualności poinformowany.

NOWOTWORY ŁAGODNE

Chirurgia endoskopowa guzów łagodnych nie różni się znacząco od operacji tego typu w przewlekłym zapaleniu zatok przynosowych. Przeprowadzając endoskopię jam nosa, staramy się określić rozległość zmiany nowotworowej, usuwając błonę śluzową objętą wtórnym stanem zapalnym. W przypadku guzów uszypułowanych można usunąć główną masę guza w celu dobrego uwidocznienia i oceny podstawy szypuły. Staramy się prześledzić prawdopodobny kierunek rozrastania się nowotworu. Guzy zajmujące zatokę czołową można usuwać endoskopowo, stosując zmodyfikowaną technikę Lothrop (Wormald i in. 2003). Gdy podczas usuwania guza dojdzie do przecięcia przewodu nosowo-łzowego, powinno się utrzymać drożność woreczka łzowego, zakładając dren jak przy dakrocystorynostomii. Resekcję guza zawsze wykonuje się z marginesem tkanek zdrowych.

Prawdopodobnie najczęściej opisywanym nowotworem łagodnym jam nosa i zatok przynosowych jest brodawczak odwrócony. Leczenie tego guza wciąż budzi wiele kontrowersji ze względu na częstość występowania wznowy procesu nowotworowego (0-78%) (McCary i in. 1994), możliwość transformacji złośliwej (5-15%) (Philips i in. 1990) oraz agresywny wzrost guza poza granice jam nosa. Klasyczne postępowanie operacyjne polega na usunięciu brodawczaka odwróconego *en bloc* poprzez maksillektomię przyśrodkową wykonywaną z dostępu przez rydotomię boczną bądź z dojścia podwargowego (midfacial degloving) (Phillips i in. 1990, Myers i in. 1990, Dolgin i in. 1992, Vrabec 1994). W ostatnim dziesięcioleciu pojawiło się jednak wiele prac przedstawiających wyniki endoskopowych operacji brodawczaka odwróconego (**tab. 1**) (Weitz i Wigand 1992, Stankiewicz i Girgis 1993, McCary i in. 1994, Sham i in. 1998, Lund 2000, Keles i Deger 2001, Wormald i in. 2003, Kraft i in. 2003), które są co najmniej porównywalne z wynikami klasycznych technik operacyjnych (**tab. 2**) (Phillips i in. 1990, Myers i in. 1990, Dolgin i in. 1992, Weitz i Wigand 1992, McCary i in. 1994, Vrabec 1994, Lawson i in. 1995).

Chirurgia endoskopowa ma szczególne zastosowanie w guzach ograniczonych do sitowia, natomiast może budzić kontrowersje w przypadkach zmian rozległych, penetrujących na boczną ścianę jamy nosa bądź obejmujących zatokę szczękową i/lub czołową.

Tabela 1. Wyniki operacji brodawczaka odwróconego z dostępu endoskopowego

Autorzy	Rok	Liczba przypadków	Odrosty (%)
Weitz i Wigand	1992	35	17
Stankiewicz i Girgis	1993	15	20
McCary i in.	1994	7	0
Sham i in.	1998	22	27
Lund	2000	13	8
Keles i Deger	2001	13	5
Wormald i in.	2003	17	6
Kraft i in.	2003	42	8

Tabela 2. Wyniki operacji brodawczaka odwróconego z dostępu zewnętrznego

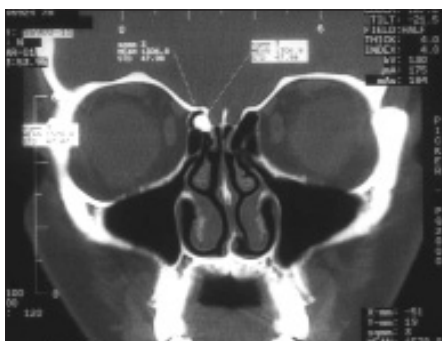Autorzy	Rok	Liczba przypadków	Odrosty (%)
Phillips i in.	1990	112	14
Myers i in.	1990	22	4
Dolgin i in.	1992	42	22-29
Weitz i Wigand	1992	16	19
McCary i in.	1994	17	25
Vrabec	1994	101	2
Lawson i in.	1995	112	14

Brodawczak odwrócony najczęściej wyrasta ze struktur bocznej ściany jamy nosa lub zatoki szczękowej. Według Krafta i in. (2003) jego resekcja wymaga usunięcia małżowiny dolnej, kości łzowej i części wyrostka czołowego szczęki, co stanowi podstawę endoskopowej maksillektomii przyśrodkowej. Sadeghi i in. opracowali i opisali technikę endoskopową pozwalającą na wewnątrznosowe usunięcie *en bloc* całej bocznej ściany jamy nosa wraz z guzem (Sadeghi i in. 2003). Niszczenie kości, które następuje w niektórych przypadkach brodawczaków odwróconych, jest spowodowane uciskiem wywieranym przez guz, a nie prawdziwym naciekaniem nowotworowym. Ma to znacze-

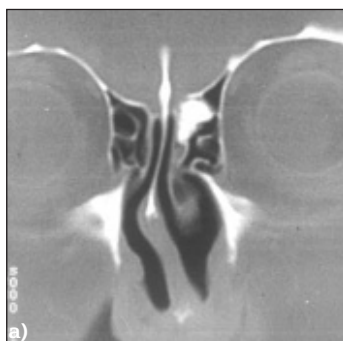nie przy opracowywaniu kości przylegającej do guza (blaszka oczodołowa). Stankiewicz i Girgis (1993) twierdzą, że wystarczy ją przetrzeć diamentową frezą, aby zapobiec wystąpieniu wznowy. Keles i Deger (2001) zauważają, iż usunięcie kości może ułatwić szerzenie się ewentualnej wznowy guza poza jamy nosa. W naszej opinii masy guza należy usunąć wraz z okostną sitowia, ewentualnie można znieść boczną ścianę kostną sitowia, zachowując jednak okostną oczodołu.

Innymi dobrze opisanymi guzami kwalifikującymi się do usunięcia z dostępu endoskopowego są kostniaki, włókniaki kostniejące oraz dysplazja włóknista. Są to guzy występujące najczęściej w obrębie zatoki czołowej. Przy lokalizacji w części bocznej zatoki ich usunięcie może wymagać ograniczonego dostępu zewnętrznego (Al-Sebeih i Desrosiers 1998).

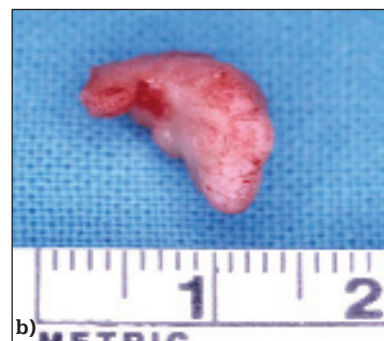W literaturze można znaleźć opisy około 100 przypadków naczyniakowłókniaków młodzieńczych zoperowanych z dostępu wewnątrznosowego (Nicolai i in. 2003). Naczyniakowłókniak młodzieńczy jest wysoce unaczynionym guzem, występującym typowo u dorastających chłopców, ze skłonnością do agresywnego szerzenia się miejscowego. Do technik endoskopowych kwalifikują się guzy małe i średniej wielkości, które zajmują nosogardło, jamy nosa, zatoki klinowe, dół skrzydłowo-podniebienny, sitowie i zatoki szczękowe. Wybierając drogę dostępu operacyjnego, należy pamiętać, że rozległe zabiegi operacyjne u chorych w okresie dojrzewania mogą zakłócić prawidłowy dalszy wzrost twarzoczaszki (Lowlicht i in. 2002). Niezależnie od techniki operacyjnej kluczową rolę w postępowaniu terapeutycznym odgrywa embolizacja naczyń odżywiających guz podczas arteriografii, będącej obok TK i MR elementem diagnostyki radiologicznej. W celu ograniczenia ewentualnego krwawienia śródoperacyj-

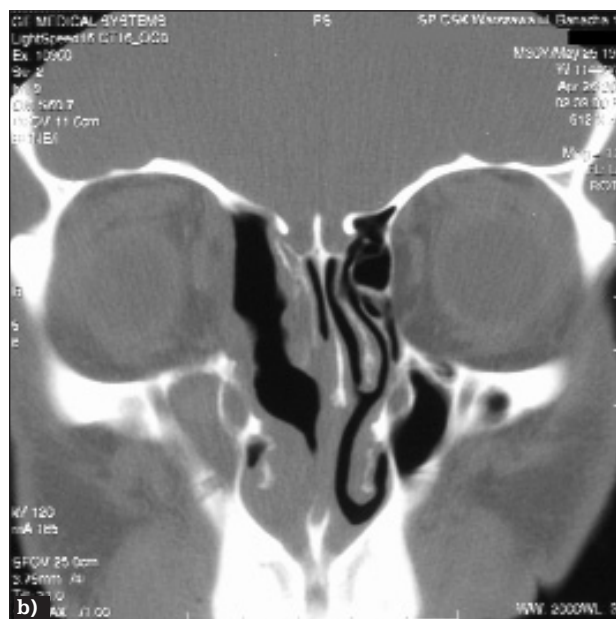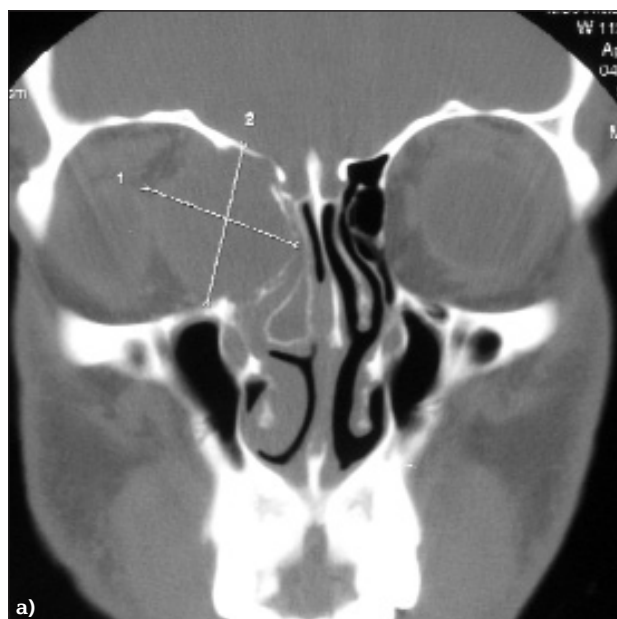


Kostniak blaszki sitowej

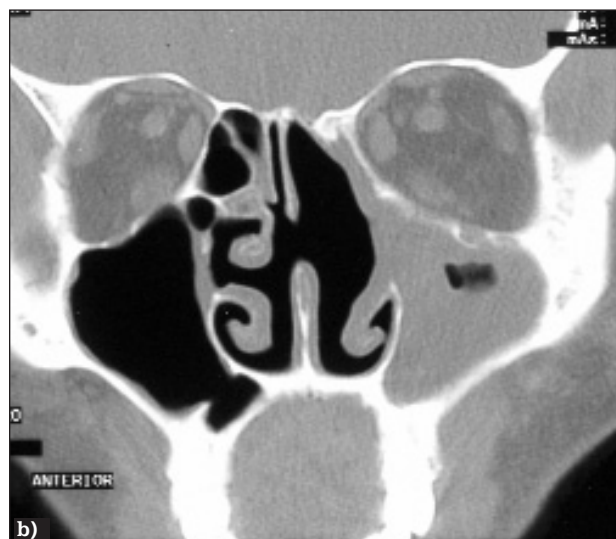
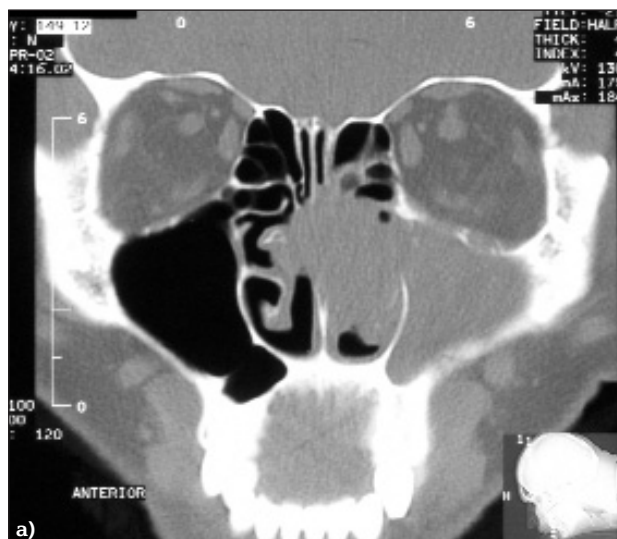


Kostniak zachyłku czołowego: a) obraz TK; b) usunięty guz





Guz rzekomy sitowia penetrujący do oczodołu, który okazał się śluzowakiem; obraz TK: a) przed operacją; b) po operacji endoskopowej



Rak sitowia; obraz TK: a) przed operacją; b) po operacji – badanie kontrolne wykonane rok po operacji endoskopowej i chemioradioterapii

nego wskazana jest również kauteryzacja naczyń krwionośnych zaopatrujących guz od tyłu. Ponadto należy stosować zasadę preparowania guza od boku i przemieszczania go przyśrodkowo.

Przeciwwskazaniem do chirurgii endoskopowej jest szerzenie się nowotworu wewnątrzczaszkowo, niszczenie skrzydeł większych kości klinowej oraz naciekanie dołu podskroniowego i tkanek miękkich policzka (Kamel 1996).

Dostęp endoskopowy znalazł również zastosowanie w leczeniu takich guzów łagodnych, jak

hamartoma, nerwiak, nerwiakowłókniak, włókniak chrzęstno-śluzowaty, naczyniak pericytowy, śluzak, gruczolak cewkowy, naczyniak (Terris i in. 1993, Blokmanis 1994, Isenberg 1995, Jorissen 1995, Kim i in. 1997, Serrano i in. 2002).

NOWOTWORY ZŁOŚLIWE

W literaturze wciąż brak dostatecznych danych, które pozwoliłyby ustalić jasne kryteria kwalifikacji do operacji endoskopowych złośli-

wych guzów jam nosa i zatok przynosowych. Niewątpliwie wybór tej metody wiąże się z ogromną odpowiedzialnością ze strony chirurga. Większość autorów zgodnie twierdzi, iż chirurgia endoskopowa nie jest techniką z wyboru przy radykalnych operacjach zmian złośliwych. Niemniej jednak zgadzają się, że w pojedynczych, określonych przypadkach może być metodą skuteczną (Jorrisen 1995, Kennedy i in. 2001). Dotyczy to zmian o ograniczonym zaawansowaniu klinicznym, w których chirurgia endoskopowa jest jednym z etapów planowanego leczenia. Nasz materiał obejmuje 7 chorych z guzami złośliwymi, które zostały usunięte z dostępu endoskopowego. Były to 3 guzy o zaawansowaniu klinicznym T1, jeden guz T2 oraz jeden guz T3. W 2 przypadkach leczenie uzupełniono radiochemioterapią. W 3-letniej obserwacji u żadnego chorego nie stwierdziliśmy wznowy procesu nowotworowego.

Warunkiem *sine qua non* jest możliwość wycięcia guza z szerokim marginesem tkanek w każdym kierunku. Zdecydowanie odradza się podejmowanie prób radykalnych operacji endoskopowych guzów złośliwych naciekających kości dna jamy nosa, zatoki szczękowej, podstawy czaszki, dół skrzydłowo-podniebienny lub nosogardło. Niektóre nowotwory, jak na przykład nabłoniak nerwowy zarodkowy, mogą być operowane endoskopowo jedynie przy bardzo ograniczonych wskazaniach, ponieważ mają tendencję do naciekania wewnątrzczaszkowego i rozległego szerzenia się podśluzówkowego.

Chirurgia endoskopowa niewątpliwie znajduje zastosowanie w leczeniu paliatywnym guzów nieoperacyjnych (np. oponiaki, czerniaki), które mogą powodować wtórne zapalenie zatok przynosowych poprzez blokadę ich ujścia. Celem leczenia jest udrożnienie zatok. Należy pamiętać, aby unikać pozostawiania szerokich ran pokrytych przez tkankę nowotworową, ponieważ może to prowadzić do rozwinięcia się głębokich zakażeń.

POWIKŁANIA

Powikłania śródoperacyjne związane z chirurgią endoskopową nie różnią się zasadniczo od tych, jakie występują po klasycznej chirurgii z dostępu zewnętrznego. Krwawienie śródoperacyjne opanowuje się za pomocą elektrokoagulacji bipolarnej. W przypadku spodziewanej du-

żej utraty krwi (guzy bogato unaczynione) należy zabezpieczyć chorego w krew do ewentualnej transfuzji. Ograniczony wyciek płynu mózgowo-rdzeniowego można zaopatrzyć przeszczepem błony śluzowej pobranym z jamy nosa. Uszkodzenie okostnej oczodołu z niewielką przepukliną tkanki tłuszczowej oczodołu nie wymaga interwencji, natomiast duże ubytki można zamknąć na przykład przeszczepem powięzi za pomocą kleju tkankowego.

PODSUMOWANIE

Chirurgia endoskopowa zatok przynosowych jest stosowana w praktyce klinicznej od prawie 20 lat. Stała się metodą z wyboru w postępowaniu z licznymi patologiami masywu szczękowo-sitowego, ale leczenie zmian nowotworowych tą metodą wciąż pozostaje przedmiotem dyskusji. Dotyczy to zwłaszcza guzów złośliwych.

Doświadczenia własne oraz coraz liczniejsze doniesienia z literatury pozwalają twierdzić, iż chirurgia endoskopowa jest bardzo obiecującą metodą w postępowaniu ze zmianami nowotworowymi we wczesnych stadiach zaawansowania klinicznego. Zapewnia mniejszą traumatyzację tkanek, dzięki czemu skraca czas leczenia oraz zmniejsza jego koszty. Należy podkreślić, że skuteczność tej metody w dużej mierze zależy od umiejętności i doświadczenia chirurga. ●

PIŚMIENNICTWO

- Al-Sebeih K., Desrosiers M. (1998) Bifrontal endoscopic resection of frontal sinus osteoma. *Laryngoscope* 108, 295-298.
- Blokmanis A. (1994) Endoscopic diagnosis, treatment, and follow-up of tumours of the nose and sinuses. *J. Otolaryngol.* 23, 366-369.
- DelGaudio J.M. (2003) Endoscopic transnasal approach to the pterygopalatine fossa. *Arch. Otolaryngol. Head Neck Surg.* 129, 441-446.
- Dolgin S.R. i in. (1992) Different options for treatment of inverting papilloma of the nose and paranasal sinuses, report of 41 cases. *Laryngoscope* 102, 231-236.
- Homer J.J., Jones N.S., Brandley P.J. (1997) The role of endoscopy in the management of nasal neoplasia. *Am. J. Rhinol.* 11, 41-4.
- Isenberg S.F. (1995) Endoscopic removal of chondromyxoid fibroma of the ethmoid sinus. *Am. J. Otolaryngol.* 16, 205-208.
- Jorrisen M. (1995) The role of endoscopy in the management of paranasal sinus tumours. *Acta Oto-Rhino-Laryngologica Belg.* 49, 225-228.

- Keles N., Deger K. (2001) Endonasal endoscopic surgical treatment of paranasal sinus inverted papilloma – first experiences. *Rhinology* 39, 156-159.
- Kennedy D.W., Bolger W.E., Zinreich S.J. (2001) Diseases of the sinuses – diagnoses and management. BC Decker, London.
- Kim Y.D., Bai C.H., Suh J.S., Song K.W. (1997) Transnasal endoscopic excision of an isolated neurofibroma of the nasal septum. *Rhinology* 35, 89-91.
- Kraft M., Simmen D., Kaufmann T., Holzmann D. (2003) Long-term results of endonasal sinus surgery in sinonasal papillomas. *Laryngoscope* 113, 1541-1547.
- Krouse J.H. (2001) Endoscopic treatment of inverted papilloma, safety and efficacy. *Am. J. Otolaryngol.* 22, 87-99.
- Lawson W. i in. (1995) Inverted papilloma, an analysis of 87 cases. *Laryngoscope* 99, 1117-1124.
- Lowlicht R.A., Jassin B., Kim M., Sasaki C.T. (2002) Long-term effects of LeFort I osteotomy for resection of juvenile nasopharyngeal angiofibroma on maxillary growth and dental sensation. *Arch. Otolaryngol. Head Neck Surg.* 128, 923-927.
- Lund V.J. (2000) Optimum management of inverted papilloma. *J. Laryngol. Otol.* 114, 194-197.
- McCary W.S., Gross C.W., Reibel J.F. i in. (1994) Preliminary report, endoscopic versus external surgery in the management of inverted papilloma. *Laryngoscope* 104, 415-419.
- Myers E.N. i in. (1990) Management of inverted papilloma. *Laryngoscope* 100, 481-490.
- Nicolai P., Berlucchi M., Tomenzoli D., Capiello J., Trimarchi M., Maroldi R., Battaglia G., Antonelli A. R. (2003) Endoscopic surgery for juvenile angiofibroma, when and how. *Laryngoscope* 113, 775-782.
- Phillips P., Gustafson R., Facer G. (1990) The clinic behaviour of inverted papilloma of the nose and paranasal sinuses, report of 112 cases and review of the literature. *Laryngoscope* 100, 463-469.
- Sadeghi N., Al-Dhahri S., Manoukian J.J. (2003) Transnasal endoscopic medial maxillectomy for inverting papilloma. *Laryngoscope* 113, 749-753.
- Serrano E., Coste J., Percodani J., Herve S., Brugel L. (2002) Endoscopic sinus surgery for sinonasal haemangiopericytomas. *J. Laryngol. Otol.* 116, 951-954.
- Sham C.L., Woo J.K.S., van Hassely C.A. i in. (1998) Endoscopic resection of inverted papilloma of the nose and paranasal sinuses. *J. Laryngol. Otol.* 112, 758-764.
- Stammberger H. (1991) Functional endoscopic sinus surgery. Decker B.C., Philadelphia.
- Stankiewicz J.A., Girgis S.J. (1993) Endoscopic surgical treatment of nasal and paranasal sinus inverted papilloma. *Otolaryngol. Head Neck Surg.* 109, 988-995.
- Sukenik M.A., Casiano R. (2000) Endoscopic medial maxillectomy for inverted papillomas of the paranasal sinuses, value of the intraoperative endoscopic examination. *Laryngoscope* 110, 39-42.
- Terris M.H., Billman G.F., Pransky S.M. (1993) Nasal hamartoma, case report and review of the literature. *Int. J. Pediatr. Otorhinolaryngol.*, 28, 83-88.
- Vrabec D.P. (1994) The inverted Schneiderian papilloma, a 25-year study. *Laryngoscope* 104, 582-605.
- Weitz G., Wigand E.W. (1992) Results of endoscopic sinus surgery for the treatment of inverted papillomas. *Laryngoscope* 102, 917-922.
- Wormald P.J., Ooi E., van Hasselt A., Nair S. (2003) Endoscopic removal of sinonasal inverted papilloma including endoscopic medial maxillectomy. *Laryngoscope* 113, 867-873.