

# DEFORMACJE NOSA ZEWNĘTRZNEGO W ZIARNINIAKOWATOŚCI Z ZAPALENIEM NACZYŃ

lek. Martyna Waniewska-Łęczycka, dr med. Eliza Brożek-Mądry,  
prof. dr hab. med. Antoni Krzeski

## NOSE DEFORMATIONS IN GRANULOMATIOSIS WITH POLYANGIITIS

Granulomatosis with polyangiitis (GPA) is a rare disease classified as autoimmune necrotizing vasculitis that involves small and medium sized vessels. Diagnose is based on the signs and symptoms, increased level of characteristic antibodies (c-ANCA and p-ANCA), and histopathological results. GPA can be divided into two types: generalized and localized. Rhynological symptoms are often first signs of the GPA, present in 55-90% patients. The most common external nose deformation is saddle nose and found in 10-28% patients with GPA. In this article we discuss the mechanism of this pathological process and present the classifications of the deformities with patients examples.

(Mag. ORL, 2017, 62, XVI, 42-49)

### Key words:

granulomatosis with polyangiitis,  
Wegener's granulomatosis, autoimmune vasculitis,  
small and medium vessel vasculitis, saddle nose

Ziarniniakowatość z zapaleniem naczyń (ang. *granulomatosis with polyangiitis*, GPA) jest chorobą o podłożu autoimmunologicznym, która doprowadza do zapalenia małych i średnich naczyń (Mukhtyar i in. 2009, Thiel, Shakeel i Ah-See 2012, Trimarchi i in. 2013). W Europie zachorowalność na GPA wynosi od 25 do 150 osób na 1 mln mieszkańców, z tym, że większą częstość występowania tej choroby obserwuje się w krajach skandynawskich. GPA może się pojawić w każdym okresie życia, ale najczęściej dotyka ludzi w średnim wieku (ok. 50 r.ż.), bez względu na płeć (Mercado 1994, Cannady i in. 2009, Maranhão i in. 2012, Morales-Angulo i in. 2012, Taylor i in. 2012, Thiel, Shakeel i Ah-See 2012, Roszkowska i in. 2013, Trimarchi i in. 2013).

Chorobę tę po raz pierwszy opisał w 1936 roku niemiecki patolog Friedrich Wegener, który nazwał ją ziarniniakiem rynogennym (ang. *singular rhinogenic granulomatosis*). Współcześnie nosi ona nazwę ziarniniakowatość z zapaleniem naczyń (ang. *granulomatosis with polyangiitis*, GPA) (Wegener 1990, Mercado 1994, Sharma i in. 2012, Hafezi i in. 2015). W 1953 roku patolog Rober Fienberg wyodrębnił ograniczoną postać choroby (ang. *limited form of Wegener's granulomatosis*, LWG) (Ahmad i in. 2000).

Aktualnie wyróżnia się dwie postaci choroby: ograniczoną (ang. *localized/limited form*) i uogólnioną (ang. *generalised form*). W postaci ograniczonej choroba występuje w rejonie głowy i szyi, omijając nerki i płuca (Sriskandarajah i in. 2012, Roszkowska i in. 2013, Knopf i in. 2015).

Według Europejskiej Grupy Zapaleń Naczyń zajmującej się chorobami związanymi z przeciwciałami typu ANCA (*European Vasculitis Study Group*, EUVAS), ograniczona postać GPA cechuje się objawami ze strony górnych i/lub dolnych dróg oddechowych, bez występowania zmian

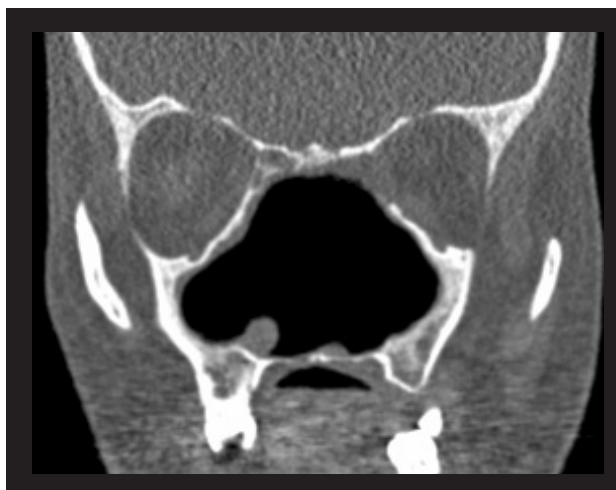---

Klinika Otorynolaryngologii  
Wydział Lekarsko-Dentystyczny WUM  
Kierownik Kliniki: prof. Antoni Krzeski  
Szpital Czerniakowski  
00-731 Warszawa, ul. Stępińska 19/25

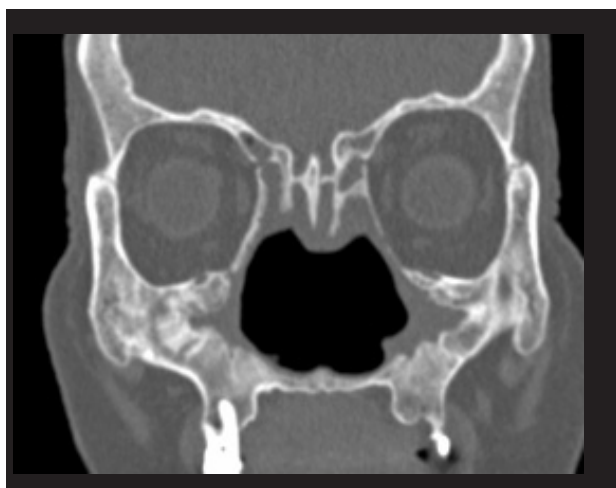
chorobowych w nerkach oraz bez objawów ogólnych (Holle i in. 2010).

Niejednokrotnie postać ograniczona przechodzi w postać uogólnioną. Następuje to dopiero w późniejszym stadium choroby i wtedy choroba manifestuje się dodatkowo objawami ze strony nerek i/lub płuc. Należy mieć na uwadze, że GPA może się rozwinąć w każdym regionie ciała ludzkiego.

Czas rozpoznania GPA trwa od kilku miesięcy do nawet kilku lat i w dużym stopniu zależy od wiedzy oraz doświadczenia lekarza prowadzącego. Trudności w diagnostyce sprawiają niecharakterystyczne objawy w początkowym okresie choroby. Wczesne rozpoznanie i dostępne współcześnie metody leczenia umożliwiają



Ryc. 1. Wspólna jama nosa powstała w wyniku destrukcji przegrody nosa, małżowin nosowych, ścian przyśrodkowych zatok szczękowych, przegród komórek sitowych



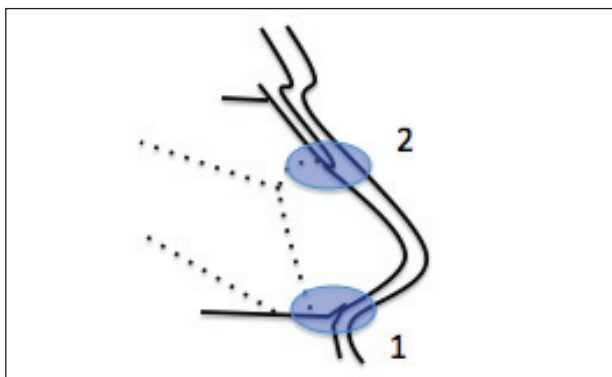
Ryc. 2. W ścianie bocznej lewej zatoki szczękowej widoczny proces neoosteogenezy z przejaśnieniem warstwy środkowej kości

wydłużenie średniego czasu przeżycia chorych do 22 lat (Erickson i Hwang 2007, Cannady i in. 2009, Angulo i in. 2012, Thiel, Shakeel i Ah-See 2012, Martinez Del Pero i in. 2013, Morales-Roszkowska i in. 2013, Trimarchi i in. 2013).

Wykazano zależność pomiędzy aktywnością choroby a miejscowym występowaniem *S. aureus* (Martinez Del Pero i in. 2013). Patogen ten działa jako czynnik współwystępujący, prowadzący do reakcji krzyżowej, w której dochodzi do autogennego procesu niszczenia struktur gospodarza. Z tą reakcją mogą mieć związek sekwencje peptydowe z proteinazą 3, przeciwko którym w przypadkach GPA powstają charakterystyczne przeciwciała (Erickson i Hwang, 2007, Sriskandarajah i in. 2012).

Objawy ze strony nosa w GPA dotyczą 55–90% pacjentów i jest to najczęściej obserwowany zespół objawów. Zgłaszający się do laryngologa pacjenci uskarżają się na nawracające krwawienia z nosa, zaburzenia odczuwania zapachów i smaku, ale także na niepoddające się leczeniu zachowawczemu przewlekłe zapalenie zatok przynosowych bądź nieprawidłowe gojenie się ran po leczeniu operacyjnym w tym rejonie. W przypadku stanów zapalnych błony śluzowej jamy nosa stwierdza się jej owrzodzenia oraz zasychanie śluzowo-ropnej i śluzowo-krwistej wydzieliny w jamach nosa i na przegrodzie. Z wydzieliny tej tworzą się twarde odlewy, powodujące zaburzenia drożności nosa (Ahmad i in. 2000, Erickson i Hwang 2007, Cannady i in. 2009, Martinez Del Pero i in. 2013, Trimarchi i in. 2013). W zatokach przynosowych najczęściej zajęta jest zatoka szczękowa, a najrzadziej – zatoka czołowa (Lloyd i in. 2002, Grindler 2009).

Proces autoimmunologiczny, będący istotą choroby, dotyczy unaczynienia błony śluzowej i naczyń chrzęstnej. Najczęściej ognisko pierwotne jest widoczne w postaci owrzodzenia



Ryc. 3. Główne miejsca podparcia piramidy chrzęstnej nosa: 1 – połączenie przegrody nosa z kołcem nosowym, 2 – pole K

w rejonie splotu Kiesselbacha (Erickson i Hwang 2007, Morales-Angulo i in. 2012, Trimarchi i in. 2013). W wyniku stanu zapalnego naczyń dochodzi do martwicy błony śluzowej w tym rejonie, a w następstwie do odsłonięcia chrząstki przegrody nosa, czego konsekwencją jest wtórna martwica chrząstki. Proces martwiczy ma charakter aseptyczny, a jego skutkiem jest perforacja przegrody nosa. Zdarza się, że niewielka perforacja przegrody uwidoczni się dopiero po ustąpieniu stanu zapalnego błony śluzowej, co ma miejsce w okresie remisji choroby (Ahmad i in. 2000, Trimarchi i in. 2013).

Niejednokrotnie postępująca martwica chrząstki przegrody nosa doprowadza do zniszczenia rusztowania chrzęstnego lub chrzęstno-kostnego nosa. Powoduje to deformację nosa zewnętrznego w postaci nosa siodłowego lub – w bardziej zaawansowanych stadiach choroby – deformację nozdrzy przednich (Qian i Malata 2014, Hafezi i in. 2015).

Wśród zgłaszanych przez pacjentów nieswoistych dolegliwości ogólnych należy wymienić bóle stawów, niewyjaśnione stany gorączkowe, krwiotłucie, ból klatki piersiowej podczas oddychania, spadek masy ciała, wytrzeszcz gałki ocznej jako objaw pseudoguza oczodołu, zapalenie spojówek czy też zapalenie twardówki (Morales-Angulo i in. 2012, Sriskandarajah i in. 2012).

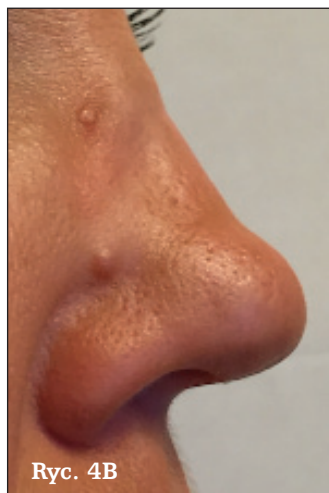
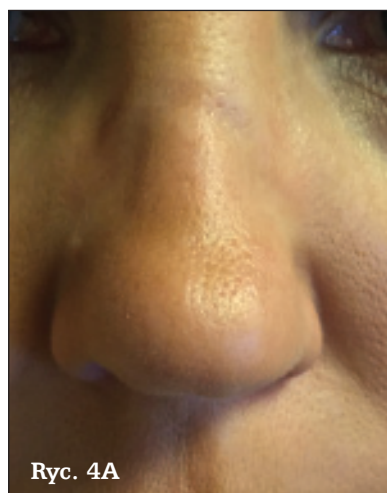Badania obrazowe, a zwłaszcza tomografia komputerowa, istotnie uzupełniają diagnostykę ograniczonej postaci GPA. W obrazach tomografii komputerowej zatok przynosowych charakterystyczne są m.in. nieswoiste pogrubienia błony śluzowej nosa i zatok przynosowych, z częściową lub całkowitą obliteracją zatok. W zaawansowanych przypadkach można obserwować destrukcję struktur chrzęstno-kostnych nosa: przegrody

nosa, małżowin nosowych, ścian przyśrodkowych zatok szczękowych, przegród komórek sitowych, blaszki papierowatej, blaszki sitowej kości sitowej, z zachowaniem kości podniebienia twardego. Konsekwencją tych zniszczeń może być powstanie jednej wspólnej przestrzeni w obrębie jamy nosa. Zmianą stwierdzaną w badaniu obrazowym bywa też osteoneogeneza, która w obrazach TK jest widoczna jako zdwojenie ścian zatoki z obszarem hipodensyjnym między blaszkami. Glindler i współpracownicy opisują ponadto zmiany w postaci stwardniającego zapalenia kości (ang. *sclerosingosteitis*), będące skutkiem toczącego się aktywnego procesu zapalnego (ryc. 1 i 2) (Lloyd i in. 2002, David Grindler 2009).

W badaniu histopatologicznym stwierdza się trzy zmiany charakterystyczne dla GPA:

- zapalenie naczyń (które zwykle ma charakter włóknikopodobnego zwyrodnienia ścian naczyń),
- martwicę,
- ziarninowanie (konglomerat granulocytów obojętnochłonnych, makrofagów, komórek olbrzymich oraz innych komórek biorących udział w procesie zapalnym) (Ahmad i in. 2000).

Trzeba podkreślić, że bardzo często w pobieranych wycinkach nie stwierdza się współistnienia jednocześnie wszystkich trzech opisanych charakterystycznych cech choroby (Ahmad i in. 2000, Martinez Del Pero i in. 2013). Należy też pamiętać, że prawie połowa pobranych biopsji nie pozwala na postawienie rozpoznania (Erickson i Hwang 2007, Morales-Angulo i in. 2012) i że zależy to m.in. od doświadczenia lekarza pobierającego materiał do badania. Ze względu na łatwość pobrania i ilość możliwego do zdobycia materiału najlepiej pobierać wycinki z błony



Ryc. 4A i 4B. Pacjentka lat 40; choruje od 25 lat.; deformacja nosa zewnętrznego 1-stopnia wg. Durbecka i in. Widoczna zapadnięta linia grzbietu nosa, bez zmiany projekcji koniuszka nosa oraz bez skrócenia długości nosa

śluzowej jamy nosa (Morales-Angulo i in. 2012). McDonald uważa, że przeprowadzenie prawidłowej diagnostyki choroby wymaga pobrania od kilku do nawet kilkunastu wycinków z jamy nosa (Krzeski 2009).

U każdego pacjenta z podejrzeniem GPA należy wykonać badania laboratoryjne na obecność przeciwciał z grupy c-ANCA (PR-3) przeciwko cytoplazmie neutrofilii/proteinazie 3 oraz przeciwciał z grupy p-ANCA (MPO) przeciwko mieloperoksydazie. Dodatkowo miano przeciwciał jest ważnym kryterium potwierdzającym rozpoznanie, jednak jego ujemna wartość nie pozwala ostatecznie wykluczyć GPA z poszukiwanej diagnozy (Erickson i Hwang 2007, Martinez Del Pero i in. 2013, Trimarchi i in. 2013).

W wykrywaniu wymienionych przeciwciał stosuje się dwie metody: test immunofluorescencji pośredniej oraz test immunoenzymatyczny ELISA (ang. *enzyme-linked immunosorbent assay*). Zastosowanie jednocześnie obu metod pozwala na osiągnięcie 90% czułości i 98% swoistości w oznaczeniu wymienionych przeciwciał (Morales-Angulo i in. 2012, Lembicz, Batura-Gabryel i Nowicka 2014).

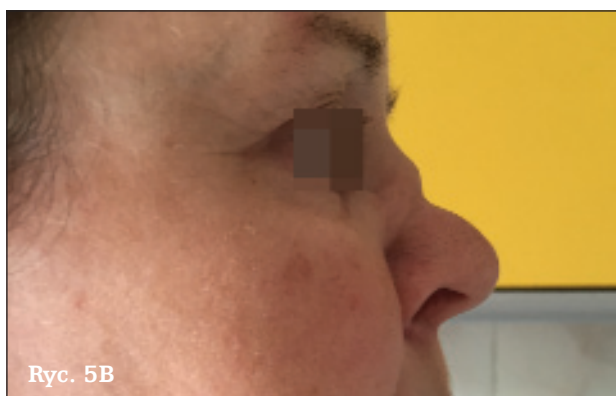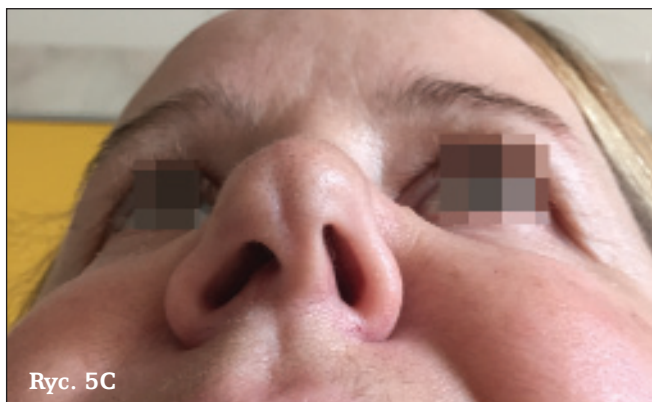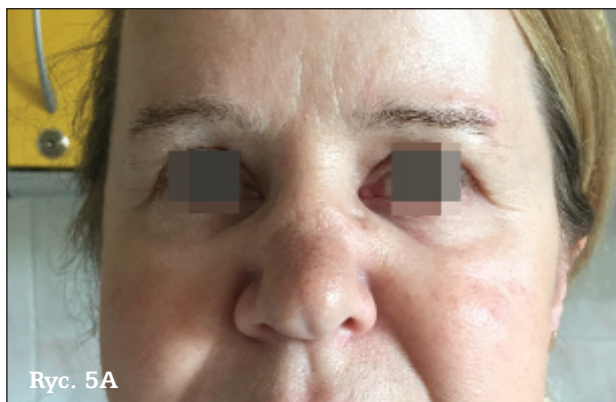Zwiększone miano przeciwciał z grupy ANCA w ograniczonej postaci GPA występuje w 40–50% przypadków, a w postaci uogólnionej u 75–95% pacjentów (Srisankarajah i in. 2012).

Do oceny aktywności ziarniniakowości z zapaleniem naczyń powszechnie stosuje się skalę zaproponowaną przez Europejską Grupę Zapaleń Naczyń (EUVAS). Skala ta odnosi się jednak zbyt ogólnikowo do objawów występujących w rejonie głowy i szyi, i nie zawiera wyczerpujących kryteriów oceny otorynolaryngologicznej w rozpoznawaniu GPA. American College of Rheumatology proponuje skalę, w której rozpoznaje się GPA na podstawie stwierdzenia dwóch z czterech następujących kryteriów:

- krwiomocz,
- nieprawidłowy obraz RTG klatki piersiowej,
- owrzodzenia w jamie ustnej i/lub jamach nosa,
- charakterystyczny obraz w badaniu histopatologicznym.

Laryngolog może skorzystać ze zmodyfikowanego systemu oceny laryngologicznej pacjentów z GPA (ang. *scoring system for ENT disease in granulomatosis with polyangiitis*, ENT/GPA DAS) przedstawionego przez Marcosa Martinez Del Pero i współpracowników, na którego podstawie można określić stadium choroby (zaostrenie lub remisję). Bierze się w nim pod uwagę sześć objawów występujących w okresie zaostrenia GPA. Są to:

- krwawienie z nosa (codziennie pojawiająca się krwista wydzielina z jamy nosa),



Ryc. 5A–5C. Pacjentka lat 49, choruje od 4 lat: widoczna deformacja – zapadnięcie grzbietu nosa zewnętrznego 2-stopnia wg. Durbecka i in. o zaawansowaniu umiarkowanym, z destrukcją w polu K. Zapadnięcie się grzbietu nosa (wciągnięcie) odnóg bocznych chrząstek skrzydłowych większych

- obiektywny stridor krtaniowy (potwierdzony przez lekarza),
- zapalenie błony śluzowej nosa z tworzeniem się owrzodzeń, ziarniny, bez tworzenia się strupów (potwierdzone w badaniu endoskopowym),
- zapalenie błony śluzowej krtani z tworzeniem się owrzodzeń i ziarniny (potwierdzone w badaniu fiberoskopowym),
- zapalenie błony bębenkowej/ucha środkowego (przewlekły stan zapalny lub ziarnina na błonie bębenkowej lub w jamie bębenkowej),
- nagły niedosłuch odbiorczy (niedosłuch o natężeniu co najmniej 30 dB w zakresie trzech częstotliwości).

Autorzy podkreślają, że tworzenie się strupów w jamach nosa i osłabienie węchu to zbyt mało swoiste objawy, żeby przesądzały o zaostreniu GPA. W różnicowaniu tej choroby należy uwzględnić nałożenie się na jej objawy nadkażenia patogenami egzogennymi (Del Pero i in. 2013, Roszkowska i in. 2013).

Salehi-Abari i współpracownicy przedstawili propozycję planu diagnostycznego dla pacjentów z podejrzeniem GPA, którzy zgłaszają się do poradni laryngologicznych z objawami dotyczącymi uszu, nosa, gardła i krtani. Składa się on z czterech kroków:

Krok 1:

- badanie podmiotowe i laryngologiczne badanie przedmiotowe,
- ogólna analiza moczu, testy na obecność ANCA, RTG klatki piersiowej, RTG zatok przynosowych\*,
- badania laboratoryjne (morfologia, mocznik, kreatynina),
- analiza i różnicowanie z innymi jednostkami chorobowymi, takimi jak gruźlica, eozynofilowa ziarniniakowatość z zapaleniem naczyń.

Krok 2:

- TK zatok przynosowych,
- TK płuc wysokiej rozdzielczości (HRCT).

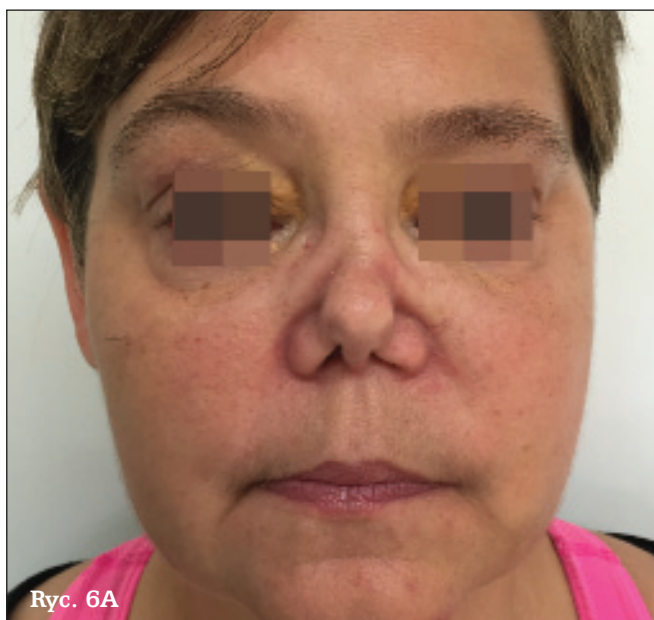Krok 3:

- badanie endoskopowe jam nosa,
- pobranie wycinków z jam nosa,
- pobranie wycinków z ucha środkowego (w zależności od zajętego chorobą rejonu).

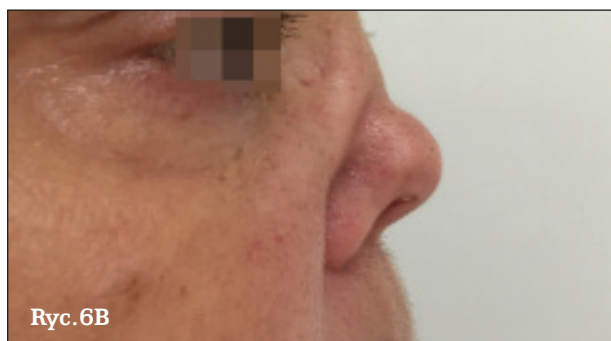Krok 4:

- pobranie wycinków z innych narządów (skóra, nerki, płuca) (Salehi-Abari i in. 2013).

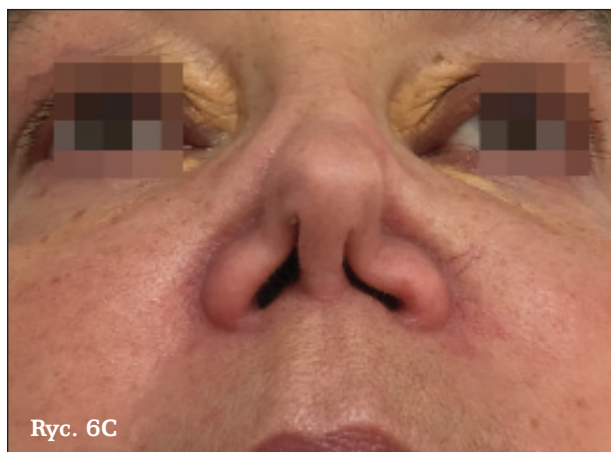\*Według autorów artykułu można zrezygnować z wykonania RTG zatok przynosowych, ponieważ TK zatok przynosowych zawiera się w drugim kroku planu diagnostycznego.



Ryc. 6A



Ryc. 6B



Ryc. 6C

Ryc. 6A–6C. Pacjentka lat 44, choruje od 9 lat: zniekształcenie nosa zewnętrznego 3-stopnia wg. Durbecka i in. z deformacją nozdrzy przednich. W tym przypadku doszło do destrukcji chrząstek bocznych nosa, skutkującej brakiem podparcia chrząstek skrzydłowych większych z wyraźnym zapadnięciem skrzydeł nosa

Terapia chorych na ziarniniakowatość z zapaleniem naczyń polega na leczeniu systemowym przeciwzapalnym, immunosupresyjnym i cytostatycznym, i powinna być dostosowana indywidualnie do pacjenta. Najczęściej stosuje się glikokortykosteroidy, metotreksat oraz cyklofosfamid, ale także preparaty biologiczne czy też przeciwbakteryjne. Współczesna farmakologia pozwala na uzyskanie remisji u 90% pacjentów, co jest głównym celem leczenia, a wcześniej wdrożona zapobiega powstawaniu dalszych ognisk w jamach nosa (Erickson i Hwang 2007, Steiert 2011, Sriskandarajah i in. 2012, Calich i in. 2014, Qian i Malata 2014).

Obserwacje kliniczne i radiologiczne wykazują, że przeprowadzenie zabiegu operacyjnego w obrębie zatok przynosowych nie skutkuje wyleczeniem. Udowodniono, że operacja zatok przynosowych u pacjentów z GPA może być czynnikiem zaostrzającym chorobę. Leczenie operacyjne można przeprowadzić u pacjentów wyłącznie w okresie remisji choroby, przede wszystkim w przypadku deformacji nosa będącej następstwem choroby (Lloyd i in. 2002, David Grindler 2009, Vogt i in. 2011, Qian i Malata 2014).

Celem artykułu jest przedstawienie zniekształceń nosa zewnętrznego, które mogą powstawać w przebiegu GPA. Stanowią one nie tylko defekt kosmetyczny, ale również funkcjonalny w wyniku powstałej niedrożności nosa, skutkującej m.in. zmniejszeniem tolerancji na wysiłek. Mogą mieć także silny negatywny wpływ na psychikę chorego (Vogt i in. 2011, Durbec i Disant 2014, Qian i Malata 2014).

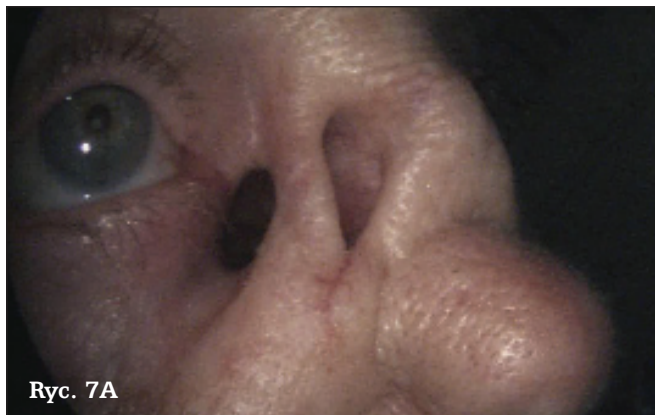Warto zwrócić uwagę na dwa miejsca, od których zależy właściwe podparcie piramidy chrzęstnej nosa. Są to pole K (chrzęstno-kostne połączenie grzbietu nosa) oraz punkt połączenia

kolca nosowego z przegrodą nosa (**ryc. 3**) (Theising 2011). Naruszenie tych struktur w wyniku chorób autoimmunologicznych jak GPA czy urazu nosa skutkuje jego zniekształceniem.

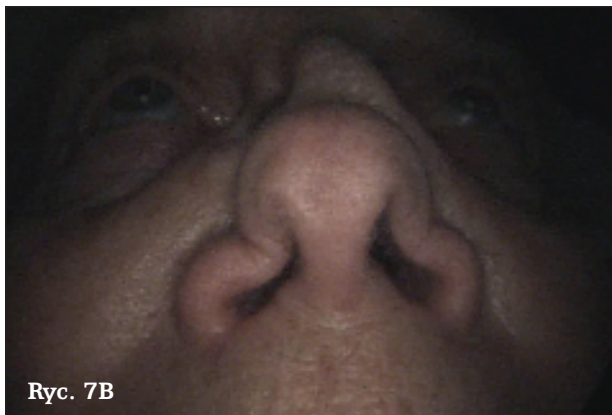Najczęstszą deformacją nosa zewnętrznego jest nos siodłowy (ang. *saddle nose*), który obserwuje się u 10–28% pacjentów z GPA i częściej dotyczy kobiet (Abboud 1992, Vogt i in. 2011, Qian i Malata 2014). Zapadnięcie grzbietu nosa określane tym mianem jest zniekształceniem piramidy nosa, które prowadzi do widocznej deformacji nosa zewnętrznego. Zagłębienie w obrębie sklepienia chrzęstnego górnego spowodowane zapadnięciem się, przemieszczeniem lub resorpcją chrząstek, zwłaszcza przegrody nosa, jest główną cechą nosa siodłowego. Jest także bezpośrednią przyczyną osłabienia dwóch podstawowych mechanizmów podporowych wierzchołka nosa: przyczepu przysrodkowych odnóg chrząstek skrzydłowych większych do ogonowego brzegu chrząstki przegrody nosa oraz przyczepu odnóg bocznych chrząstek skrzydłowych większych do chrząstek bocznych nosa.

Brak właściwego podparcia wierzchołka nosa powoduje zmniejszenie jego projekcji, zmniejszenie rotacji w kierunku czaszkowym oraz wciągnięcie i skrócenie słupka nosa, co w konsekwencji objawia się poszerzeniem podstawy nosa. W następstwie zwiększenia odległości między punktami wyznaczającymi koniuszek nosa ulega on zaokrągleniu. W niektórych przypadkach obserwuje się opadnięcie wierzchołka nosa.

Dolegliwości czynnościowe związane z nosem siodłowym są bardzo zróżnicowane i zależą od umiejscowienia oraz stopnia zniekształcenia. Najczęściej zgłaszaną niedomogą jest zaburzenie drożności nosa, a zwłaszcza utrudniony przepływ powietrza podczas wdychania przez nos mimo



Ryc. 7A



Ryc. 7B

Ryc. 7A i 7B. Pacjentka lat 75; choruje od 6 lat. Przypadek skrajnej deformacji nosa zewnętrznego z powstaniem ubytków w ścianie bocznej nosa (współistnienie zmian w obrębie dróg łzowych). Zanik chrząstek bocznych nosa z zapadnięciem odnóg bocznych chrząstek skrzydłowych oraz zapadnięciem zastawki nosa

szerokich nozdrzy przednich. W następstwie zniekształcenia struktur tworzących przedsionek jamy nosowej i zastawkę nosa strumień wdychanego powietrza ulega mniejszej turbulencji niż w warunkach fizjologicznych. Niejednokrotnie obserwuje się nieprawidłową budowę morfologiczną błony śluzowej pokrywającej jamę nosową – często z cechami zaniku. Zaburzenia morfologii nabłonka oddechowego z następczym upośledzeniem transportu śluzowo-rzęskowego prowadzą do zaburzenia funkcji oczyszczania i nawilżania wdychanego powietrza. Tworzenie się w obrębie błony śluzowej jamy nosa ograniczonych obszarów zapalenia lub zakażenia może powodować znaczną skłonność do tworzenia się strupów z zalegających wydzielin. Do charakterystycznych dolegliwości zgłaszanych przez pacjentów z nosem siodłowym należą także nawracające krwawienia z jamy nosowej (Krzeski 2004).

Wczesne rozpoznanie choroby i wdrożenie leczenia systemowego pozwala zapobiec tej deformacji (Martinez Del Pero i in. 2013).

Znacznie częściej GPA doprowadza do niedokrwienia i destrukcji chrzęstnych struktur nosa niż kostnych (Congdon i in. 2002, Durbec i Disant 2014). Ponadto ze względu na lepsze unaczynienie górnej części przegrody oraz chrząstek skrzydłowych nosa rzadziej dochodzi do ich destrukcji w przebiegu choroby (Abboud 1992).

W praktyce klinicznej stan deformacji nosa zewnętrznego można ocenić, stosując skalę przedstawioną przez Durbeca i współpracowników. W swoim artykule autorzy ci opisują trzy stopnie zaawansowania nosa siodłowego, bez względu na jego etiologię:

Stopień 1: minimalny nos siodłowy – cofnięcie się słupka nosa skutkujące niewielkim zagłębieniem grzbietu nosa powyżej okolicy nadkoniuszkowej, bez zmiany projekcji koniuszka nosa.

Stopień 2: umiarkowany nos siodłowy – zapadnięcie się grzbietu nosa większe

niż w stopniu 1, ale nie przekraczające 5 mm; nos ma spłaszczony kształt we wszystkich projekcjach, a jego wierzchołek ulega deformacji.

Stopień 3: znaczny nos siodłowy – skutek braku rusztowania kostno-chrzęstnego; wierzchołek nosa ulega znacznemu zadarciu, a długość nosa się skraca (Durbec i Disant 2014, Hussein 2015).

U pacjentów z GPA poza powstaniem nosa siodłowego deformacja tego rejonu może objawiać się m.in. ubytkami w powłokach nosa (ubytki skórno-nosowe) (Vogt i in. 2011).

Poszukiwanie przyczyny deformacji nosa zewnętrznego powinno uwzględniać, oprócz GPA, także: nawracające zapalenie wielochrzęstkowe, kiłę, gruźlicę, trąd, sarkoidozę, chorobę Leśniowskiego-Crohna, zmiany nowotworowe. Najczęściej do powstania nosa siodłowego dochodzi w wyniku urazu lub powikłania jatrogennego. Przeprowadzony z pacjentem wywiad powinien zawierać pytania o nadużywanie środków miejscowych, np. kokainy lub środków obkurczających naczynia typu ksylometazolina (Durbec i Disant 2014, Qian i Malata 2014). Przypadki kliniczne przedstawiono na **rycinach 4–7**.

Chirurgiczne leczenie w postaci rekonstrukcji nosa zewnętrznego można zaproponować pacjentom z GPA po wykluczeniu u nich okresu zaostrzenia choroby, nawracających infekcji, problemów z gojeniem się ran, u których remisja choroby utrzymuje się bez leczenia farmakologicznego lub jest podtrzymywana za pomocą minimalnych dawek leków. Przed przystąpieniem do leczenia operacyjnego należy uświadomić choremu zwiększone ryzyko ewentualnej reoperacji w porównaniu z pacjentami poddawanyymi operacji nosa zewnętrznego z innych przyczyn (Steiert 2011). Złotym standardem rekonstrukcji nosa zewnętrznego u pacjentów z GPA jest technika z zastosowaniem autogenego przeszczepu chrząstki z żebra. ●

- Abboud M., Lejour M., Greuse M. (1992) Nasal reconstruction in Wegener's disease. *Eur. J. Plast. Surg.* 15, 41-44.
- Ahmad I., Lee W.C., Nagendran V., Wilson F., Shortridge R.T. (2000) Localised Wegener's granulomatosis in otolaryngology: A review of six cases. *ORL J. Otorhinolaryngol. Relat. Spec.* 62, 149-155.
- Calich A.L., Puechal X., Pugnet G., London J., Terrier B., Charles P., Mouthon L., Guillevin L.; French Vasculitis Study Group (2014) Rituximab for induction and maintenance therapy in granulomatosis with polyangiitis (Wegener's). Results of a single-center cohort study on 66 patients. *J. Autoimmun.* 50, 135-141.
- Cannady S.B., Batra P.S., Koenig C., Lorenz R.R., Citardi M.J., Langford C., Hoffman G.S. (2009) Sinonasal Wegener granulomatosis: A single-institution experience with 120 cases. *Laryngoscope* 119, 757-761.
- Congdon D., Sherris D.A., Specks U., McDonald T. (2002) Long-term follow-up of repair of external nasal deformities in patients with Wegener's granulomatosis. *Laryngoscope* 112, 731-737.
- Grindler D., Cannady S., Batra P.S. (2009) Computed tomography findings in sinonasal Wegener's granulomatosis. *American J. of Rhinology & Allergy* 23(5), 497-501.
- Del Pero M.M., Chaudhry A., Rasmussen N., Jani P., Jayne D. (2013) A disease activity score for ENT involvement in granulomatosis with polyangiitis (Wegener's). *Laryngoscope* 123, 622-628.
- Durbec M., Disant F. (2014) Saddle nose: classification and the rapetic management. *Eur. Ann. Otorhinolaryngol. Head Neck Dis.* 131, 99-106.
- Erickson V.R., Hwang P.H. (2007). Wegener's granulomatosis: current trends in diagnosis and management. *Curr. Opin. Otolaryngol. Head Neck Surg.* 15, 170-176.
- Golusiński W. Trzeciak P. (2009) Diagnostyka histologiczna w schorzeniach rynologicznych. W: Diagnostyka rynologiczna (red.), A. Krzeski. Via Medica, Gdańsk, 89-95.
- Hafezi F., Naghibzadeh B., Ashtiani A.K., Nouhi A.H., Naghibzadeh G. (2015) Total nasal skeletal reconstruction disfigured by granulomatosis with polyangitis (Wegener granulomatosis). *Plast. Reconstr. Surg. Glob. Open* 3, e308.
- Holle J.U., Gross W.L., Holl-Ulrich K., Ambrosch P., Noelle B., Both M., Csernok E., Moosig F., Schinke S., Reinhold-Keller E. (2010) Prospective long-term follow-up of patients with localised Wegener's granulomatosis: does it occur as persistent disease stage? *Ann. Rheum. Dis.* 69, 1934-1939.
- Khamis W. Hussein A.H. (2015) Saddle nose: Autologous augmentation techniques and their relevant patient satisfaction. *Egyptian Journal of Ear, Nose, Throat and Allied Sciences* 16, 113-122.
- Knopf A., Chaker A., Stark T., Hofauer B., Lahmer T., Thurmel K., Bas M. (2015) Clinical aspects of granulomatosis with polyangiitis affecting the head and neck. *Eur. Arch. Otorhinolaryngol.* 272, 185-193.
- Krzeski A. Galewicz-Zielińska A. (2004) Nos siodłowy. W: Podstawy chirurgii nosa (red.), A. Krzeski, Via Medica, Gdańsk, 85-93.
- Lembicz M., Batura-gabryel H., Nowicka A. (2014) Granulomatosis with polyangiitis – clinical picture and review of current treatment options. *Pneumonol. Alergol. Pol.* 82, 61-73.
- Lloyd G., Lund V. J., Beale T., Howard D. (2002) Rhinologic changes in Wegener's granulomatosis. *J. Laryngol. Otol.* 116, 565-569.
- Maranhão A.S., Chen V.G., Rossini B.A., Testa J.R., Penido N.O. (2012) Mastoiditis and facial paralysis as initial manifestations of Wegener's Granulomatosis. *Braz. J. Otorhinolaryngol.* 78, 80-86.
- Martinez Del Pero M., Rasmussen N., Chaudhry A., Jani P., Jayne D. (2013) Structured clinical assessment of the ear, nose and throat in patients with granulomatosis with polyangiitis (Wegener's). *Eur. Arch. Otorhinolaryngol.* 270, 345-354.
- Mercado U. (1994) Wegener's granulomatosis: The man behind the eponym. *Cleve. Clin. J. Med.* 61, 428-430.
- Morales-Angulo C., Garcia-Zornoza R., Obeso-Aguera S., Calvo-Alen J., Gonzalez-Gay M.A. (2012) Ear, nose and throat manifestations of Wegener's granulomatosis (granulomatosis with polyangiitis). *Acta Otorrinolaringol. Esp.* 63, 206-211.
- Mukhtyar C., Guillevin L., Cid M.C., Dasgupta B., De Groot K., Gross W., Hauser T., Hellmich B., Jayne D., Kallenberg C.G., Merkel P.A., Raspe H., Salvarani C., Scott D.G., Stegeman C., Watts R., Westman K., Witter J., Yazici H., Luqmani R.; European Vasculitis Study Group (2009) EULAR recommendations for the management of primary small and medium vessel vasculitis. *Ann. Rheum. Dis.* 68, 310-317.
- Qian S.Y., Malata C.M. (2014). Avoiding pitfalls in open augmentation rhinoplasty with autologous L-shaped costal cartilage strut grafts for saddle nose collapse due to autoimmune disease: The Cambridge experience. *J. Plast. Reconstr. Aesthet. Surg.* 67, e195-203.
- Roszkowska A., Morawska-Kochman M., Temporale H., Sikorska-Zuk M., Krecicki T. (2013) Bilateral facial palsy in rapidly progressive course of Wegener's granulomatosis: A case report. *case rep. otolaryngol.* 2013, 875108.
- Salehi-Abari I., Khazaeli S., Khak M., Zarandy M.M. Hasibi M. (2013) Early diagnosis of granulomatosis with polyangiitis: An introduction to the newly designed Iran criteria. *Indian Journal of Rheumatology* 8, 107-111.
- Sharma A., Deshmukh S., Shaikh A., Dabholkar J. (2012) Wegener's granulomatosis mimicking skull base osteomyelitis. *J. Laryngol. Otol.* 126, 203-206.
- Sriskandarajah V., Bansal R.A., Yeoh R., Bansal A.S. (2012) Early intervention in localized Wegener's granulomatosis with sensorineural hearing loss preserves hearing. *Am. J. Audiol.* 21, 121-126.
- Vogt P.M., Gohritz A., Haubitz M., Steiert A. 2011. Reconstruction of nasal deformity in Wegener's granulomatosis: Contraindication or benefit? *Aesth. Plast. Surg.* 35(2) 156-161.
- Taylor S.C., Clayburgh D.R., Rosenbaum J.T., Schindler J.S. (2012) Progression and management of Wegener's granulomatosis in the head and neck. *Laryngoscope* 122, 1695-1700.
- Thiel G., Shakeel M., Ah-See K. (2012) Wegener's granulomatosis presenting as meningitis. *J. Laryngol. Otol.* 126, 207-209.
- Trimarchi M., Sinico R.A., Teggi R., Bussi M., Specks U., Meroni P.L. (2013) Otorhinolaryngological manifestations in granulomatosis with polyangiitis (Wegener's). *Autoimmun. Rev.* 12, 501-505.
- Theissing J.G.R., Rettinger G., Werner J.A. (2011) ENT – Head and neck surgery: Essential procedures. Thieme, UK.
- Wegener F. (1990). Wegener's granulomatosis. Thoughts and observations of a pathologist. *Eur. Arch. Otorhinolaryngol.* 247, 133-142.